

“长了黑痣一定得点了”，这是日前火爆上映的贺岁片《非诚勿扰2》中，李香山(孙红雷饰)在他的“人生告别会”上说的话。这是一段让人笑中落泪的影片，引发这段悲剧故事的“始作俑者”，是大家不很熟悉的一个医学名词“黑色素瘤”。这个从小长在李香山脚上，一直没被重视的小黑痣恶变成黑色素瘤，让李香山这个大款都无可奈何。很多观众看完电影后纷纷表示：太可怕了，以前还真不知道身上常见的黑痣会癌变，回去得好好查查。发现周刊记者在各大医院采访了解到，近来，不少人也是被影片中的这个片段给吓着了，纷纷来皮肤科或者整容整形科，要求点痣。

□本版主笔 快报记者 安莹 刘峻

►电影《非诚勿扰2》中，李香山(左)因一颗不起眼的黑痣送了命



# 李香山的“黑痣”真没治了吗

## ■痣和黑色素瘤有什么区别

## ■长跑运动员脚底的黑痣为啥特别危险

### 爱拔痣毛，他等于装了一颗定时炸弹

钱老板是一家饭店的老板，他的嘴角长着一个黄豆大的黑痣，肉肉的。很多人看到钱老板嘴角上的痣后，都夸说：“这痣长的位置好，大富大贵。”钱老板听了之后也挺高兴。

高兴归高兴，这个“大富大贵”痣，其实也给钱老板增添了不少烦恼，因为他的这颗痣上还长了一根毛。这根毛长了之后十分难看。一开始，每次发现这根毛长长，钱老板都用剪刀把它剪短到一般人发现不了的程度。

可是后来，这根毛越长越硬，越长越快。没那么多工夫搭理这根生长旺盛的毛，钱老板于是想到了“连根拔”的主意。只要毛一长出来，他就狠心用拇指和食指的指甲揪紧拔出来。刚开始拔的时候感觉有些疼，拔完之后这颗黑痣还有些血点。到后来拔习惯了，钱老板也不觉得疼了，反而不拔心里还有些痒痒的。

最近，钱老板嘴角的这颗黑痣摸上去有些活，还有些化脓的迹象。正巧，钱老板去看了《非

诚勿扰2》，他开始有些担心自己的痣了。他找到了南京军区南京总医院烧伤整形科主任洪志坚，想问个究竟。洪志坚告诉他，这颗痣像颗“定时炸弹”，因为长期以来钱老板在不断让这颗痣受伤，处于不愈的状态，很容易出问题。洪志坚建议手术切除黑痣。在手术的过程中，洪主任给割下的这颗痣进行了病理切片，分析结果这颗痣是个良性的。至此，钱老板悬着的心这才放下来。

### 不是忽悠，现实版李香山真的存在

电影里的李香山向秦奋展示他脚背的一颗黑色大痣，并说这叫黑色素瘤，是自己以前就有的黑痣“变”的。两周前觉得不适，去医院检查才知道已变成肿瘤，而且已经恶化成“不治之症”。

这情节绝非杜撰，脚上的痣，真的可以致命。洪志坚主任向记者讲述了一个长跑运动员因为患上黑色素瘤，不幸去世的病例。

30岁的王明(化名)来自于苏北农村。他个子不高，但全身的肌肉十分匀称，是个长跑好苗子。从十几岁开始王明就开始跟着教练练习长跑。每天都要跑10公里以上，除此之外还有很多力量训练。王明左脚的底板长着一颗痣，大概三个芝麻加起来

那么大，颜色也比较黑。王明在地摊上买过一本“痣相”书，书上说脚底板长痣，俗称“脚底长痣封侯拜相”。王明看了之后很高兴，家里的人也说这个痣是福痣，千万别弄掉了。随着年龄的增长，王明练习长跑也有10年的时间了。24岁的时候，王明退役自己开了一家公司，几年下来由于机遇好加上朋友的帮忙，王明的生意越做越红火。他更对“福痣”的说法深信不疑。

大约两年前，一次足疗的时候，服务员在给王明修脚的时候突然冒了一句：“老板，你脚底板的痣好黑，还蛮大的呢。”王明听了这话后并没有在意。又过了几个月，原本表面平整的痣突然凸起成了肉痣。紧接着这颗痣

开始溃烂、流血，连路都不能走。来到南京军区南京总医院进行检查，结果被诊断为痣发生癌变成黑色素瘤。

接诊王明的洪志坚主任问：“你平时走路多吗？”当听说王明曾经是一名长跑运动员时也就清楚了王明的发病原因。“王明的脚底板摩擦的次数是正常人的十倍以上，黑痣在长期的摩擦下，慢慢被刺激，开始发生恶变。”洪主任说。

不幸的是，王明的黑色素瘤部位很深，而且淋巴结也有所转移，虽然切除了脚底板的黑色素瘤，但是过了几个月后，发现已经转移到肝脏，足以见得黑色素瘤的恶性程度很大。没过多久，王明就遗憾地去世了。

### 别太紧张，一万个痣里只有一个是恶性的

怎么有的痣是良性的，有的痣却又成了“恶性肿瘤”了呢？在专家的眼里，痣和黑色素瘤之间确有联系。


江苏省中医院整容整形科主任黄金龙告诉记者，痣，说白了，就是一种皮肤组织的增生，可以将其视为一种良性肿瘤，而黑色素瘤，则是恶性肿瘤，转移

快，而且恶性程度非常高，有的病人1-2年内就死亡了，但是在临床上，还是比较少见的。痣与黑色素瘤有一定的关系，黑色素瘤大约有60%是由痣转变而来，因此对于一些异常的痣，确实要小心。

南京市第一医院皮肤科许惠娟告诉记者，“也不要过分紧

张，我当医生几十年，只碰到过十几个恶性黑色素瘤，个案还是非常少见的，平均下来，一万个痣里面大约只有一个恶性的。”许惠娟印象最深的一位80岁的唐先为(化名)老先生，当时诊断他是黑色素瘤，他还一脸不相信，不住地问：“我得了癌症？就是脚上这个痣？”这个老人左脚第四趾和第五趾之间有个“卫星灶”样的痣，卫星灶是指一个大的痣，周围有许多星星点点的小痣，且颜色相同，组织结构相同，由于外形像卫星灶一样，所以得了这个名字。老人自己都不记得什么时候长成这样了，努力回忆，也只是想起以前只有一颗痣，好像就是两三个月前，周围的小痣一下子全冒出来了。

老人被确诊后，就再也没有就诊，因此也不知道现在情况怎么样了。许惠娟说：“这个痣还真的容易要人命。”



对运动员来说，脚底的黑痣因为摩擦多，危险性大 资料图片

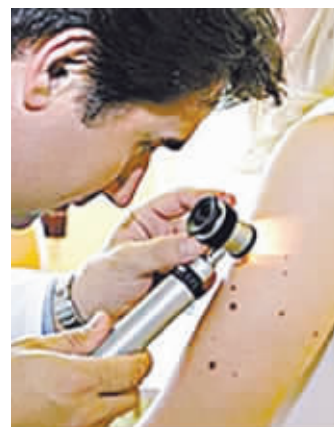### ? 哪些人容易长黑色素瘤

痣和黑色素瘤概念不一样。如果是痣的话，那是非常安全的。洪志坚告诉记者，每个人的身上都有黑痣，痣在黄种人的身上很普遍，平均每个人身上都要长16个以上的痣。黄金龙告诉记者，黑痣可见于任何人以及人体的任何部位，但以面、颈、背等部位最为多见。有的是与生俱来，出生时即已存在；有的则是后天的产物，多在出生2岁后陆续“闪亮登场”。黑痣大多增长缓慢，或持续多年无变化，也没有不适症状。随着年龄增长，其数量也逐渐增加，一般于青春期达到顶峰。

如果是黑色素瘤，那么确实如

电影所说的那样，凶多吉少。据有关资料统计，恶性黑色素瘤是一种来源于黑色素细胞的高度肿瘤。恶性黑色素瘤可见于任何年龄，较多见于中年和老年，好发于30-60岁，女性稍多于男性。专家说，恶性黑色素瘤好发于白色人种，我国恶性黑色素瘤的发病率并不高，大约十万分之0.4-0.5，但近年来全世界的恶性黑色素瘤的发病率在不断地上升。发生恶性黑色素瘤的高危因素包括明确的家族史，黑色素瘤病史，多发非典型痣或发育不良痣和先天基因突变；另外，阳光暴晒也可能对黑色素瘤的发生发展起推动作用。

### ? 痣长在什么地方最危险



一万个痣里面大约只有一个是恶性的 资料图片

痣一般长在哪里最危险？许惠娟告诉记者，一般光滑的，没有体毛的地方，如果长了痣，那就要注意了。其中，一定要重点关注的就是手掌、脚掌、生殖器附近的痣，因频繁摩擦，这些部位的痣会发生病变。特别是足底的黑斑，不痛不痒、无伤大雅，其实是最危险的“恐怖分子”；其次，头部、颈部，因长期阳光暴晒，

这些部位的痣容易发生病变。

洪志坚解释，痣在受到某些外界刺激，如：长期摩擦、紫外线暴晒时可能会因刺激发生恶变，从而导致基底细胞癌或恶性黑色素瘤。前者是一种常见的皮肤癌，手术切除后，治愈率较高，而黑色素瘤则是致死率较高的肿瘤。一般来说直径大于3毫米的痣都应该被“重点关注”，最好是切除，切除的过程中创口和伤疤也是比较小的。南京军区南京总医院烧伤整形科在每年的切除痣的手术中，癌变病例多达十多起。

当然，普通市民也可以随时观察自己身上黑痣的变化，如果发现痣在两个月内体积增大，颜色加深发亮，痣内出现硬结伴随出血、疼痛瘙痒、边缘不规则时，那就要注意了，这些很可能就是癌变的先兆，应及时早诊。

黄金龙告诉记者，目前一些年轻人盲目取痣后导致死亡的病例也并不鲜见。如去没有资质的美容院用激光、冷冻、药水等方法取痣，往往取不彻底反而刺激黑色素细胞恶性增生，其发生恶变的几率将会高于原来的几十倍。还是应该去正规的医院进行治理。

### ? 全世界真拿黑色素瘤没治了吗

电影中，李香山喝了一口闷酒后对秦奋说：“这个病全世界都拿它没辙”，所以他选择了放弃治疗。这个悲剧性的选择，让人忍不住一声叹息。

专家告诉记者，虽然恶性黑色素瘤是一种高度恶性肿瘤，但大家也不必过于担心。黑色素瘤只要早发现、早治疗，是可以治愈的。因为黑色素瘤早期在皮肤内水平生长，只要经过扩大切除和辅助治疗，基本不会发生转移的情况。但如果由

于缺乏这方面的知识，在早期就放弃治疗，是不可取的。

那么该如何及时发现早期恶性黑色素瘤呢？专家说，当出现以下情况的痣就应引起重视，尽早去医院检查。比如，呈黑色或棕色的痣几个月内颜色突然加深、变黑，表面比较粗糙，或是开始褪色，颜色不均；痣的面积或体积突然增大，或者突然隆起，边缘不规则；痣上突然出血、破裂，有分泌物或结痂；有痒、痛等不适的感觉。